

Anatomie: généralités

Anatomie du membre supérieur

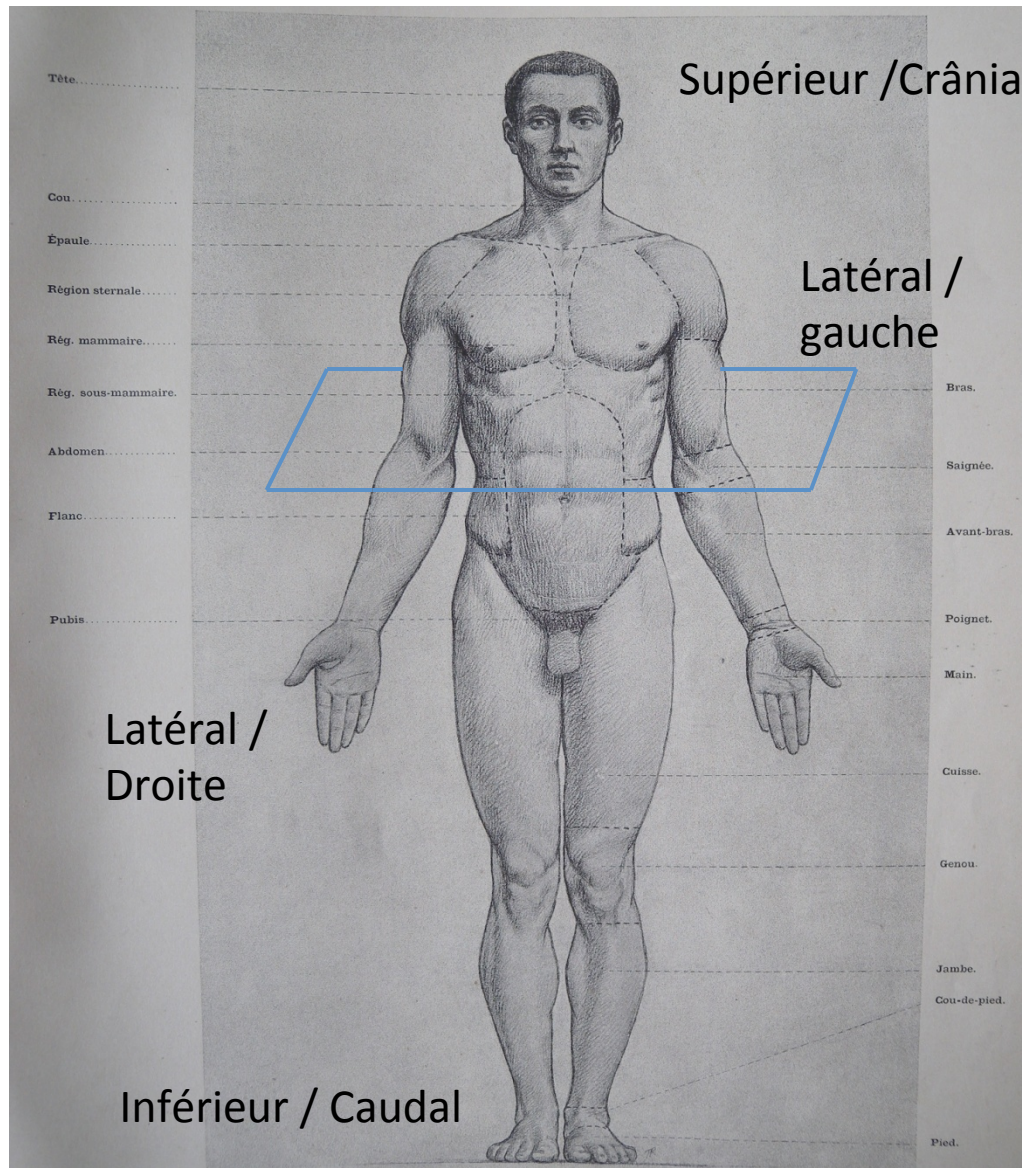
C. Vacher

PASS 2021

Introduction

- Définition: Anatomie humaine, science de la forme du corps humain.
- Orientation: toujours en position anatomique de référence (debout paumes des mains en avant) .
- Anatomie topographique: Organisation par régions:
 - Extrémité céphalique: tête et cou
 - Tronc: thorax, abdomen, petit bassin (ou pelvis)
 - Membres: membre supérieur, membre inférieur.
- Anatomie fonctionnelle par appareils: (locomoteur, cardio-vasculaire, respiratoire, digestif, génito-urinaire, système nerveux, organes des sens).

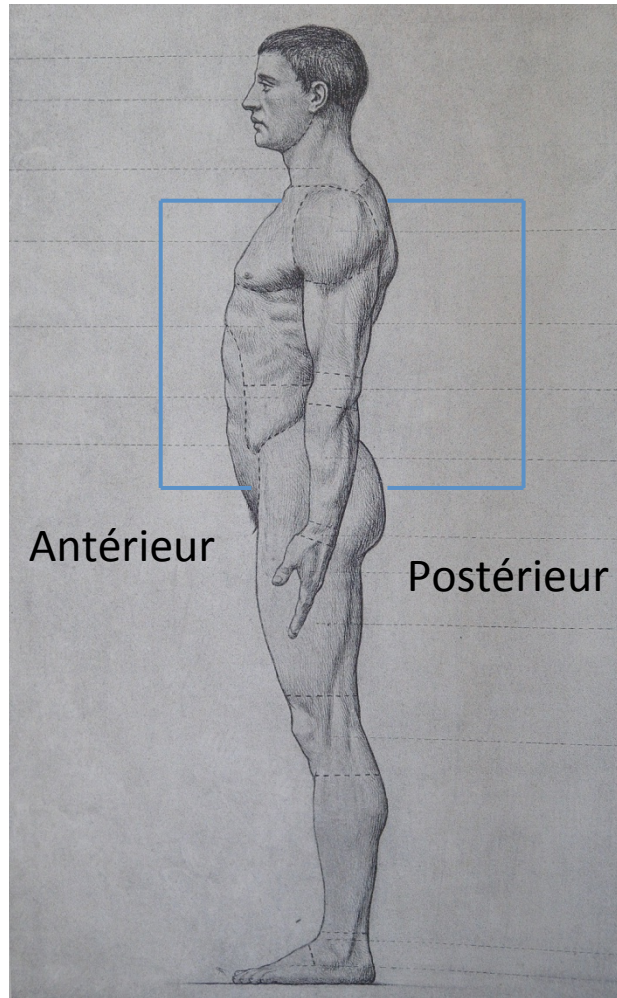
Orientation: Position anatomique de référence



Plan axial

Plan sagittal

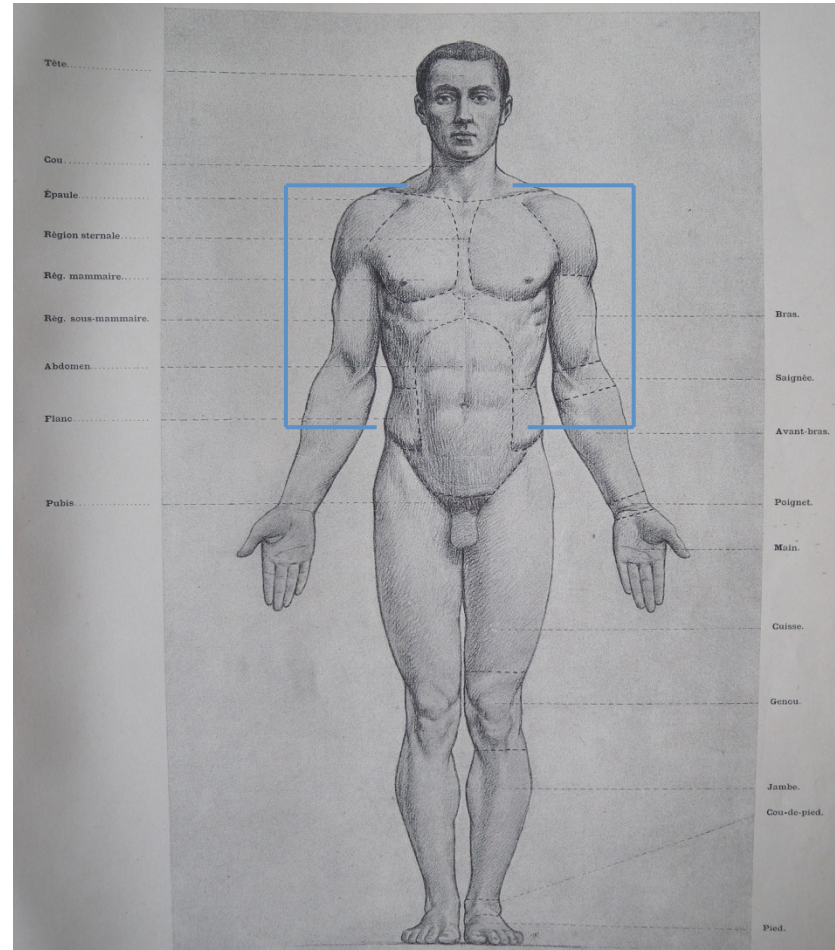
Supérieur / Crânial



Inférieur / Caudal

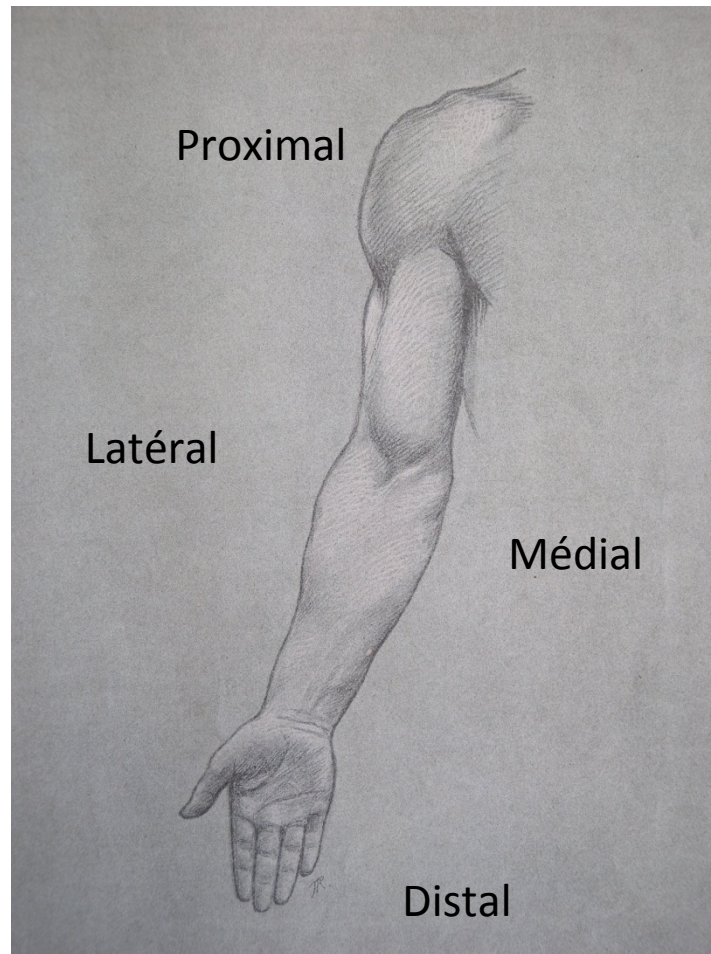
Plan frontal

Supérieur / Crânial

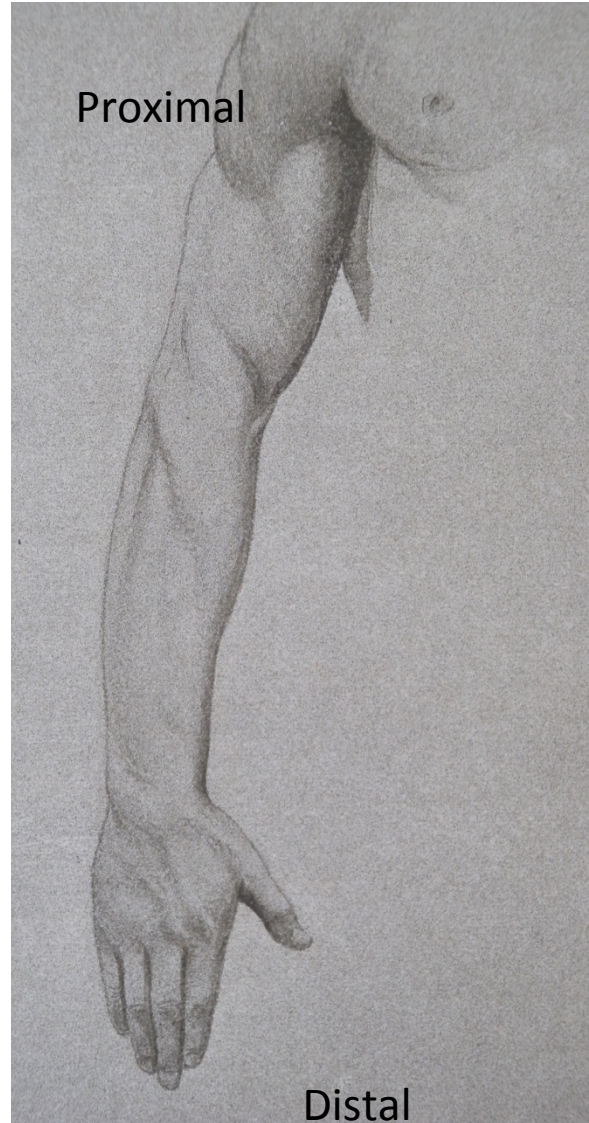

Inférieur / Caudal

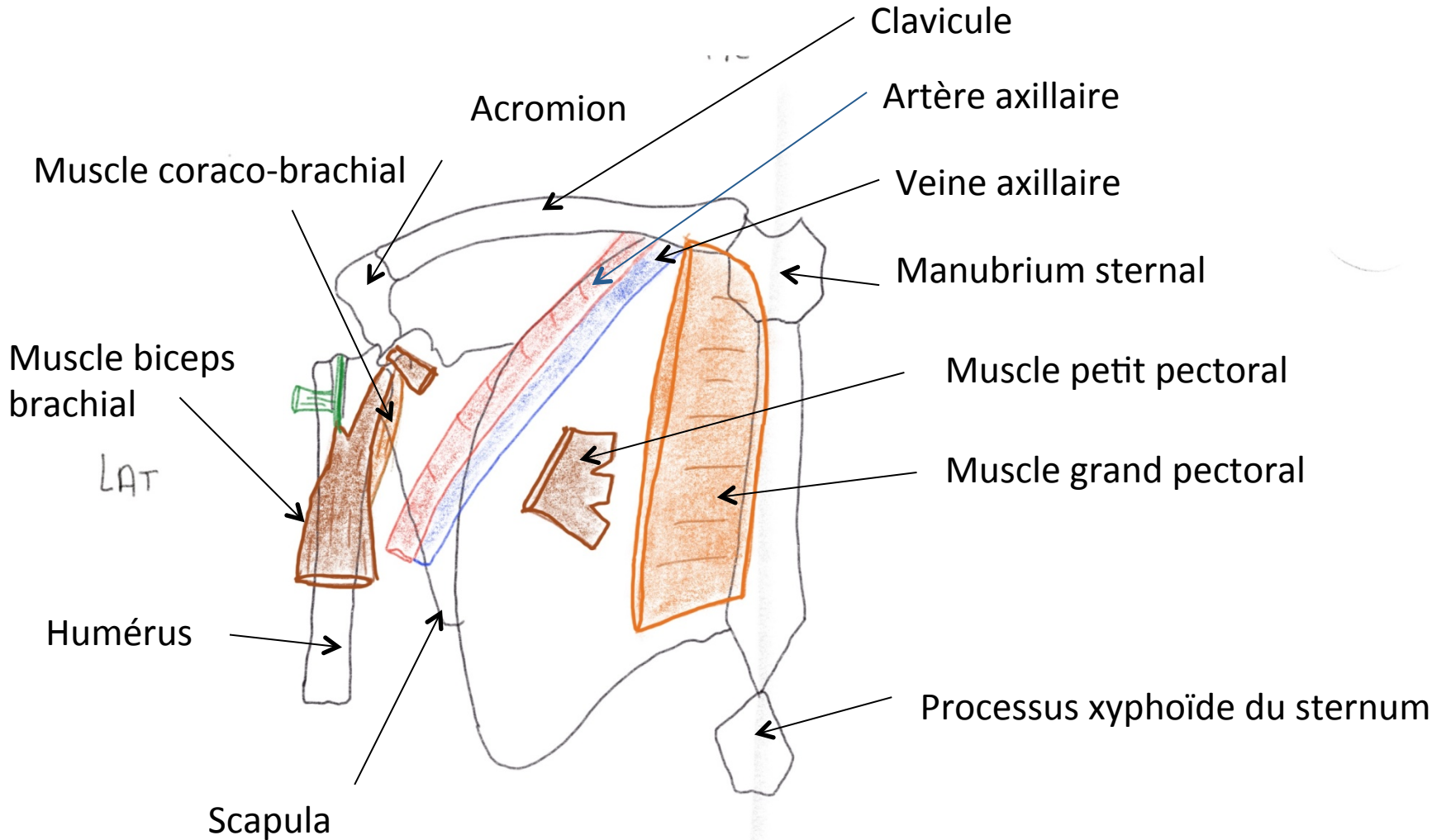
Membre supérieur en supination



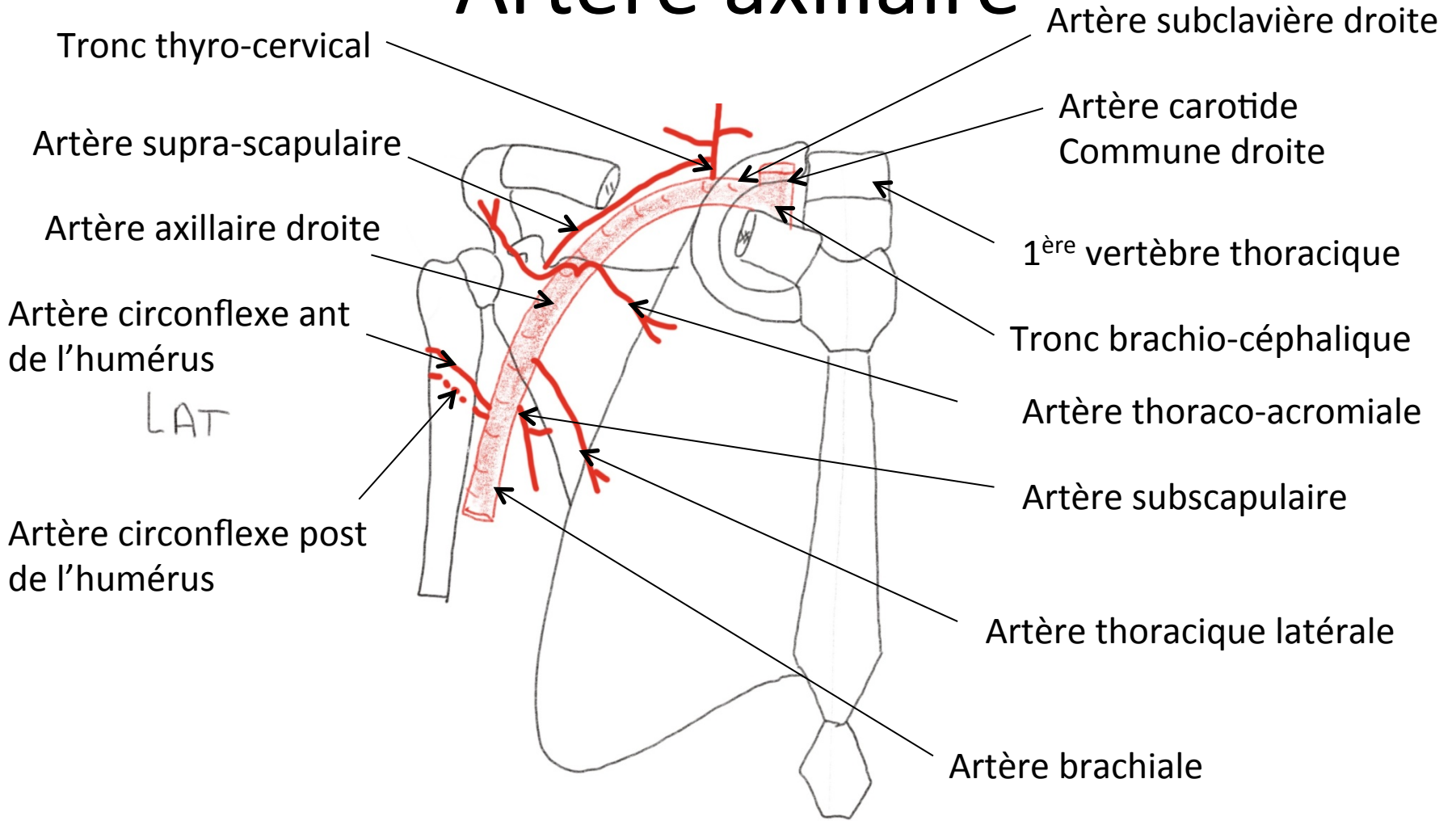
Membre supérieur en pronation



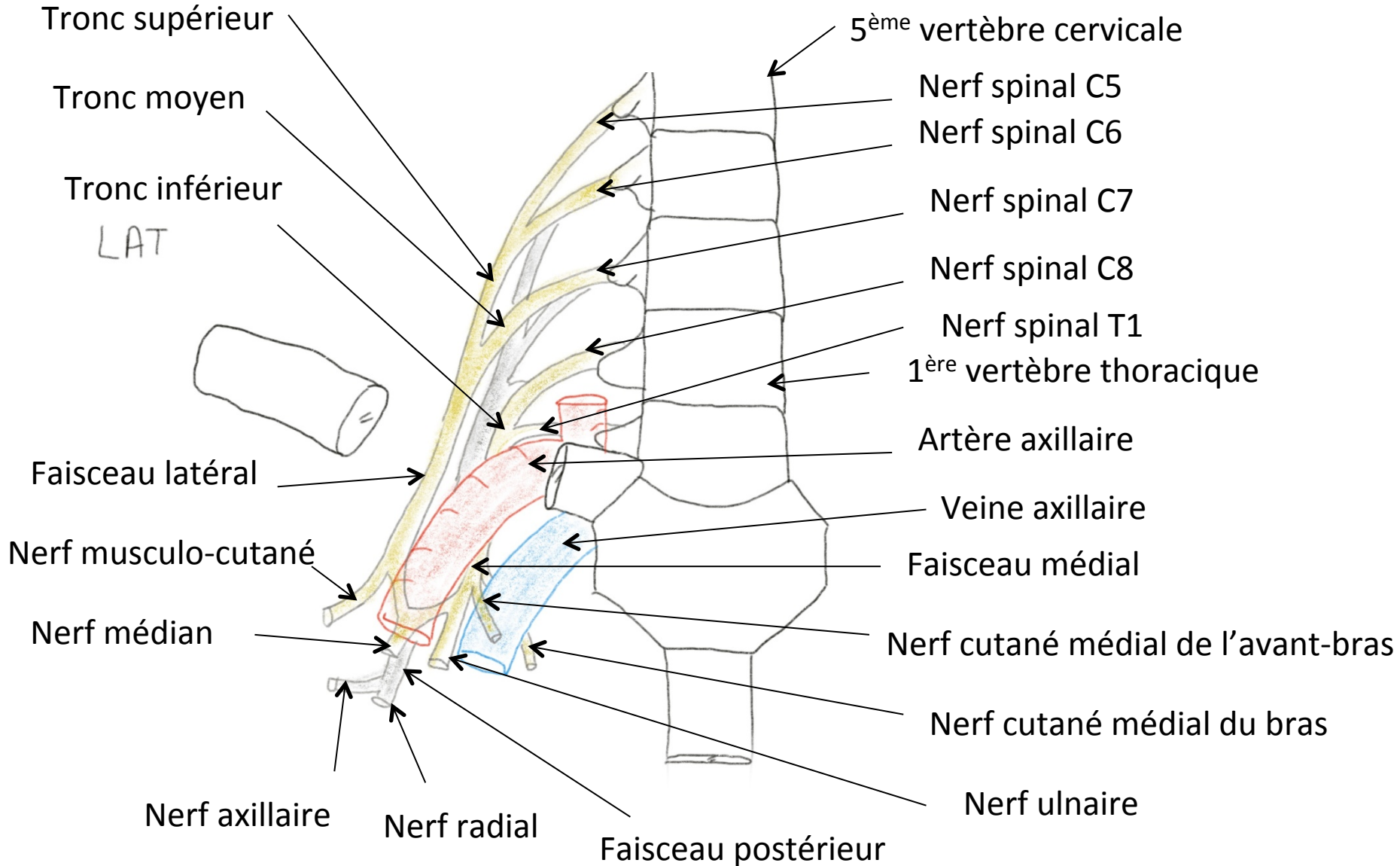
Vue antérieure de la fosse axillaire



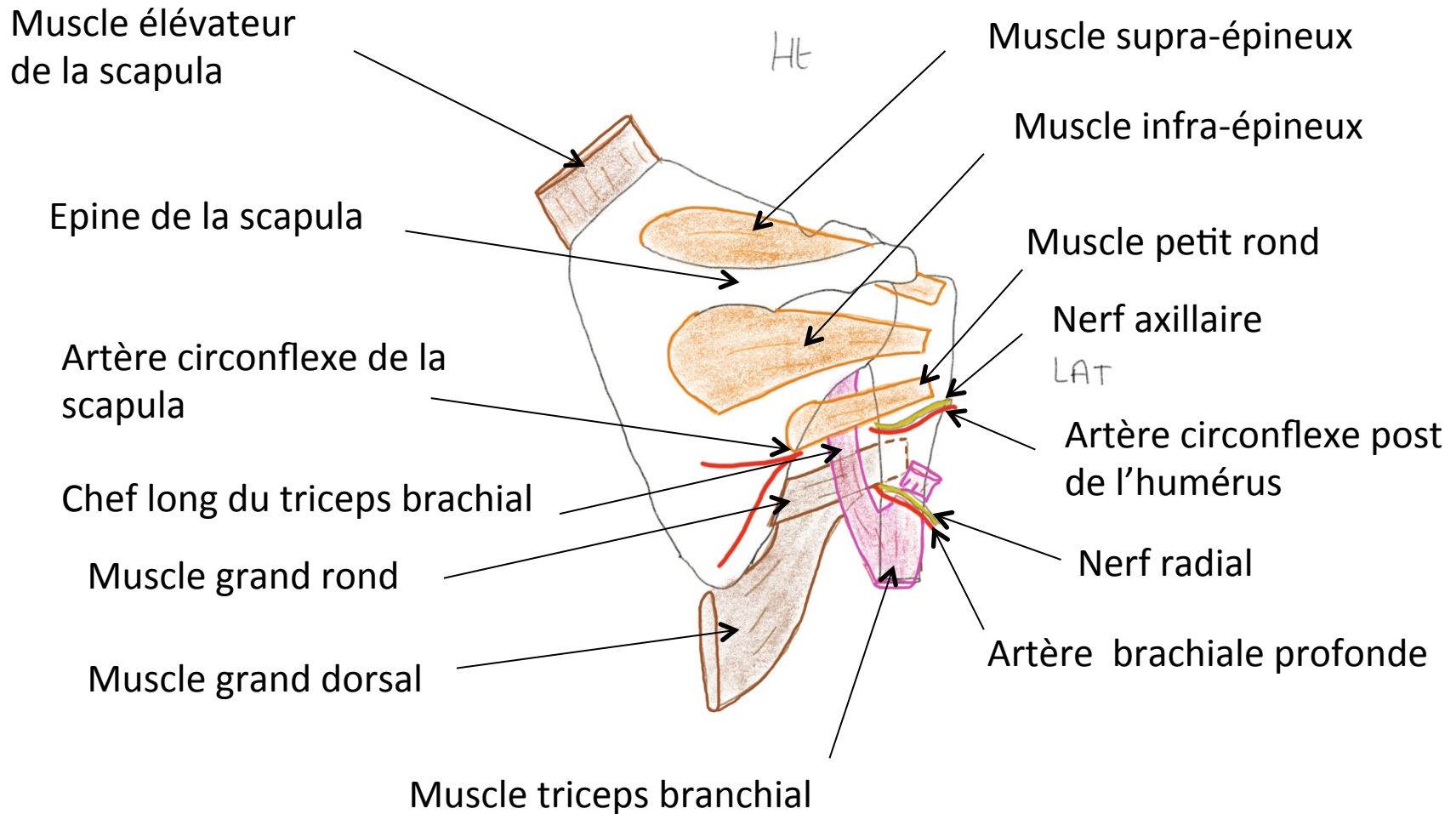
Artère axillaire



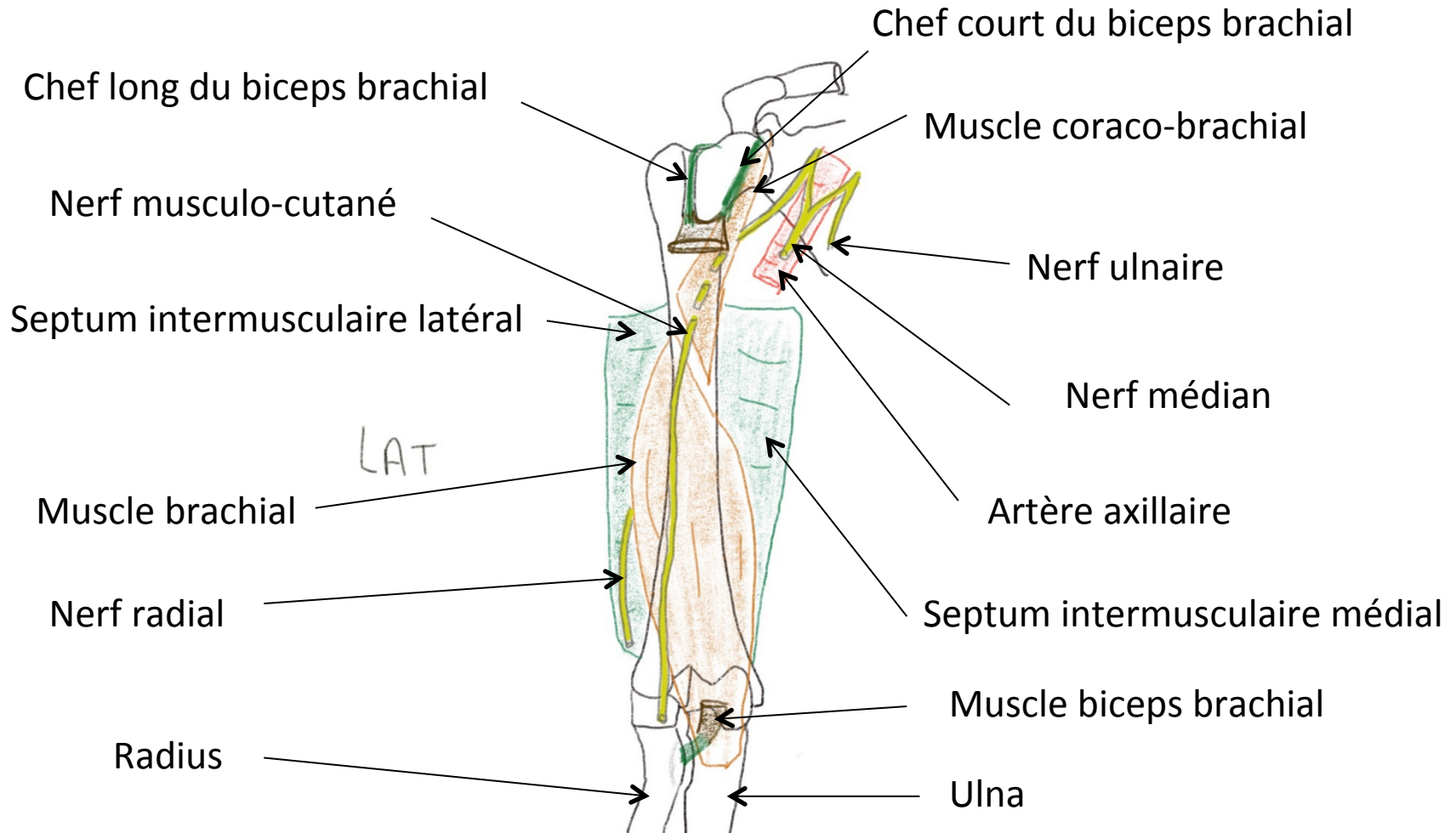
Plexus brachial



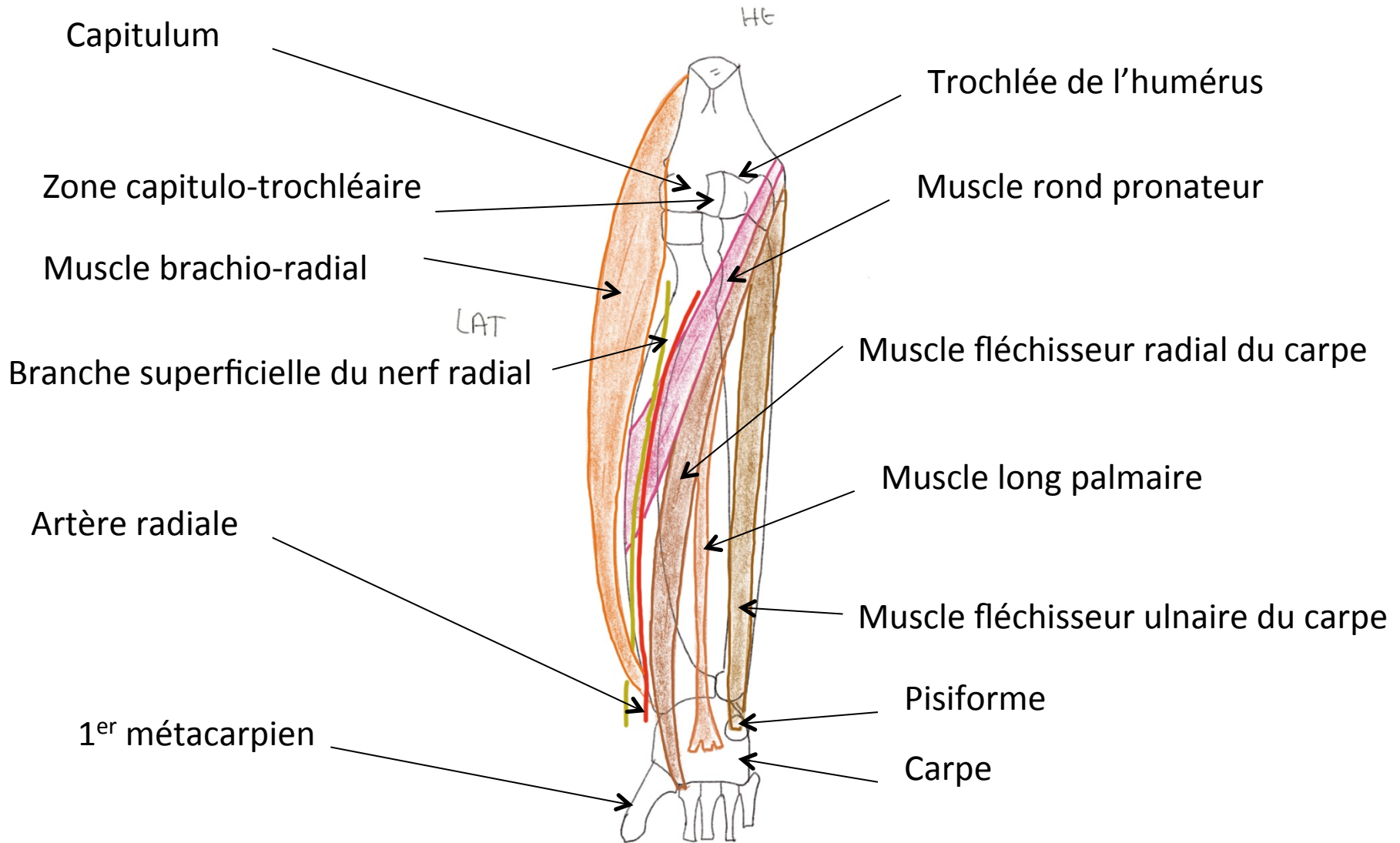
Région scapulaire



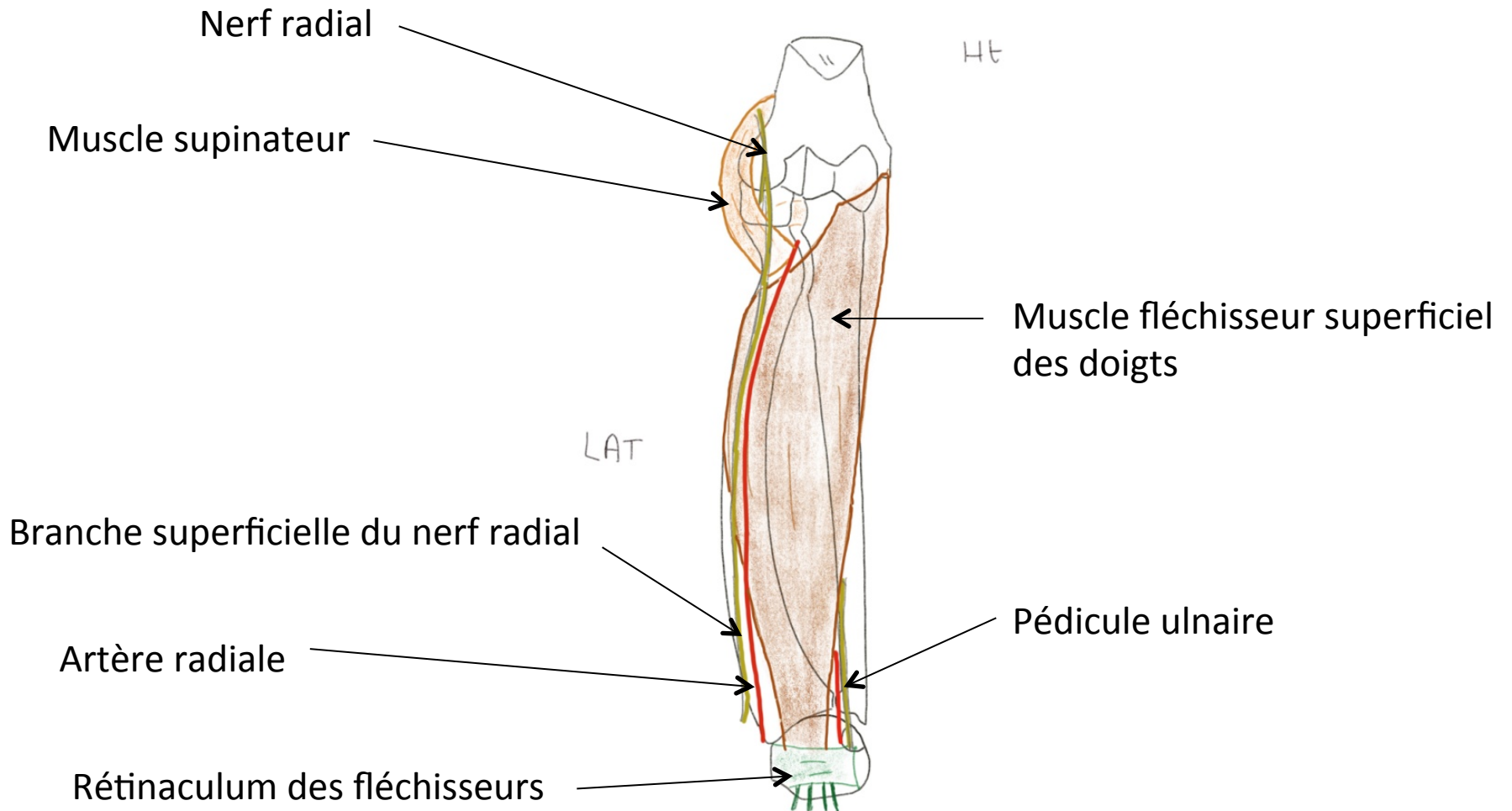
Face antérieure du bras



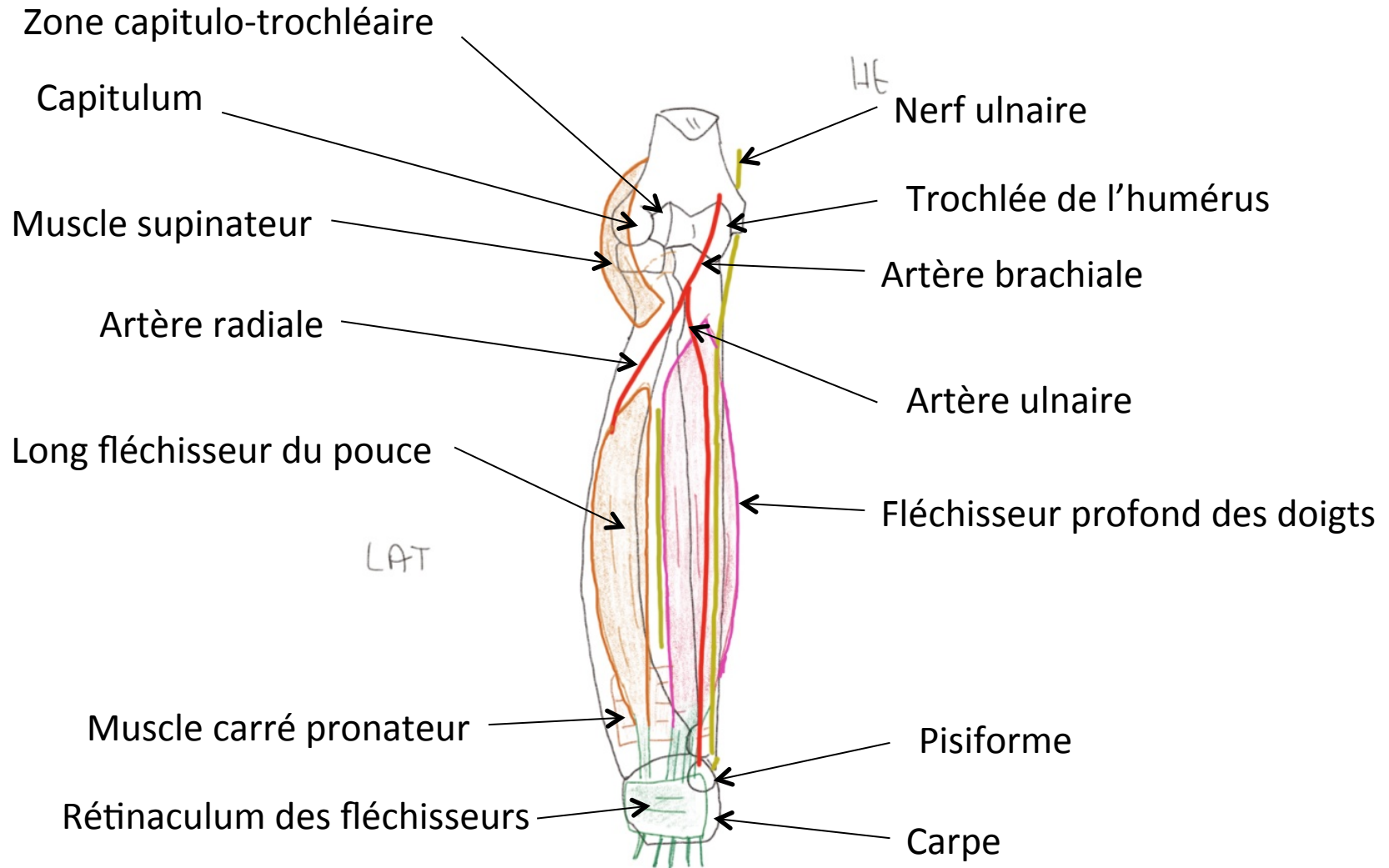
Face antérieure de l'avant-bras



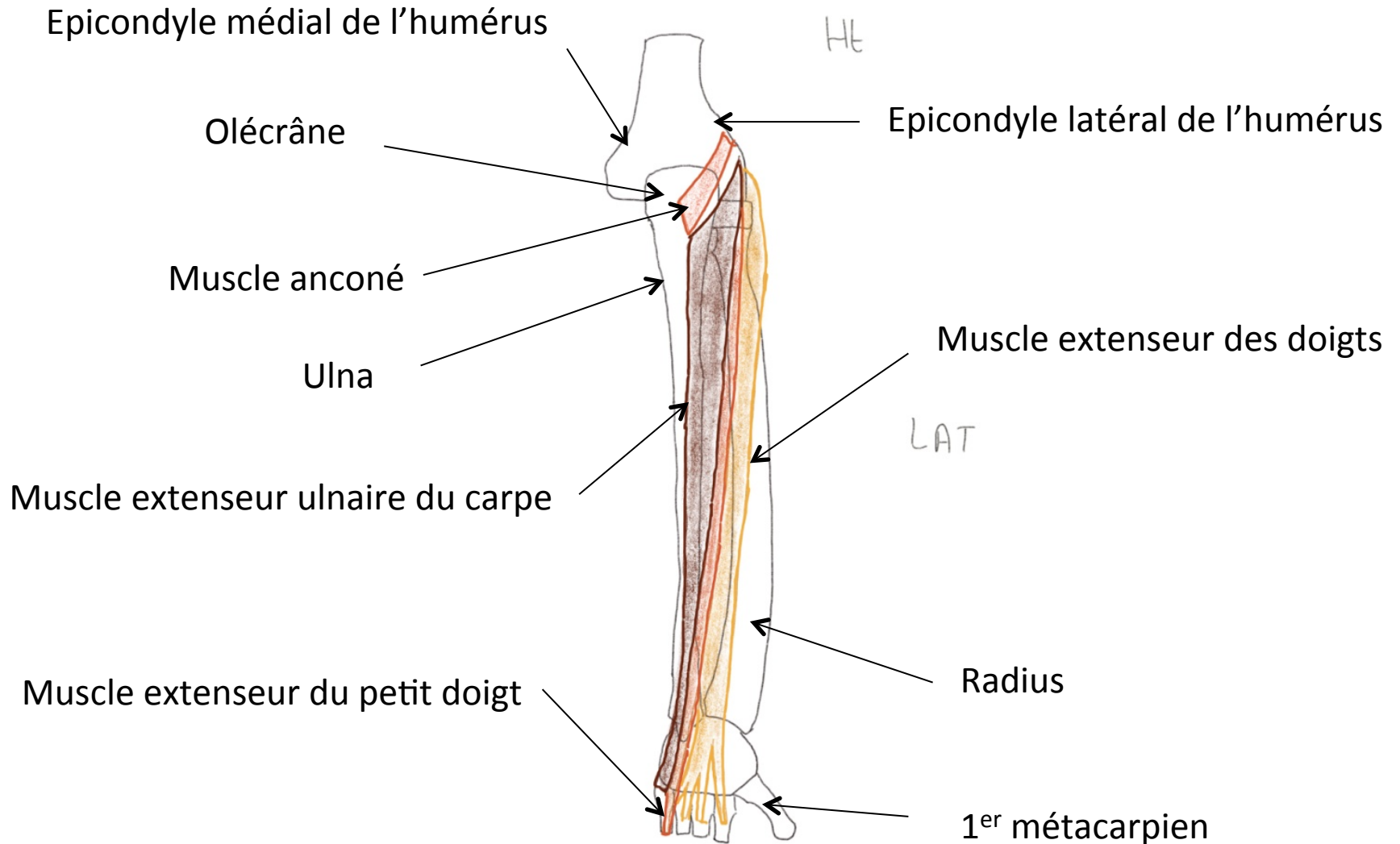
Face antérieure de l'avant-bras



Face antérieure de l'avant-bras



Face postérieure de l'avant-bras



Face postérieure de l'avant-bras

